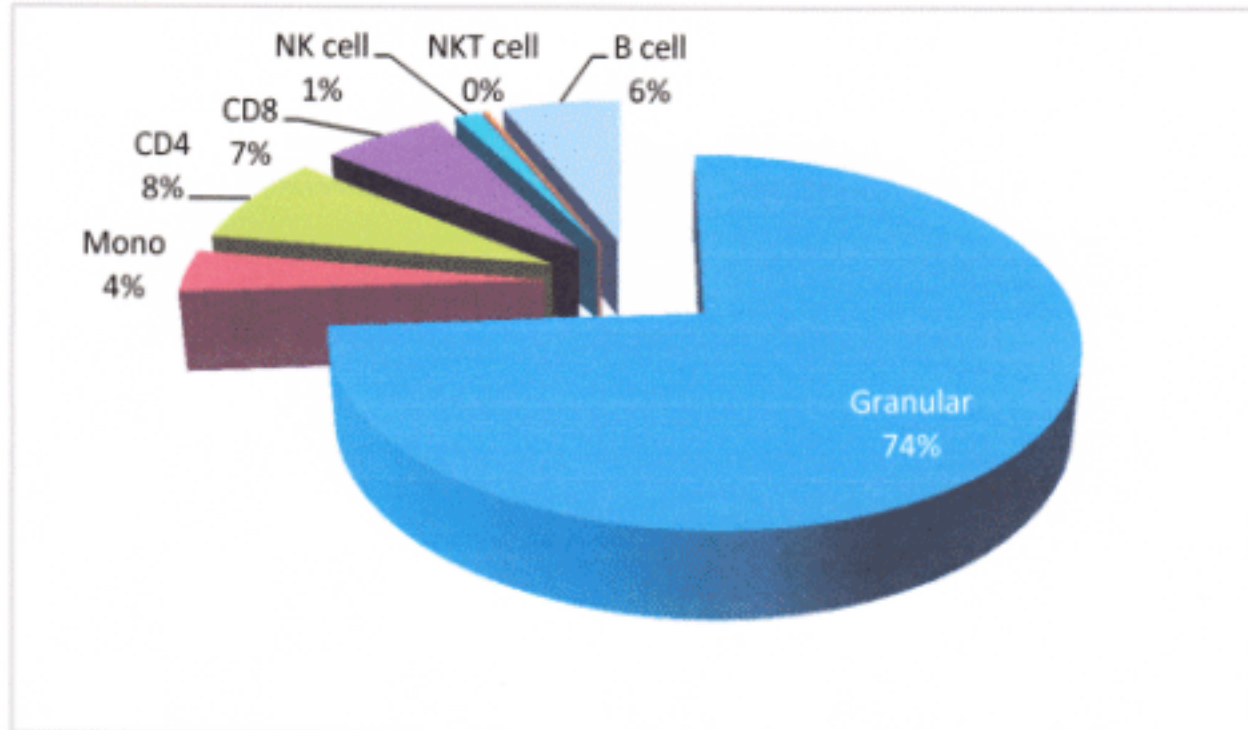


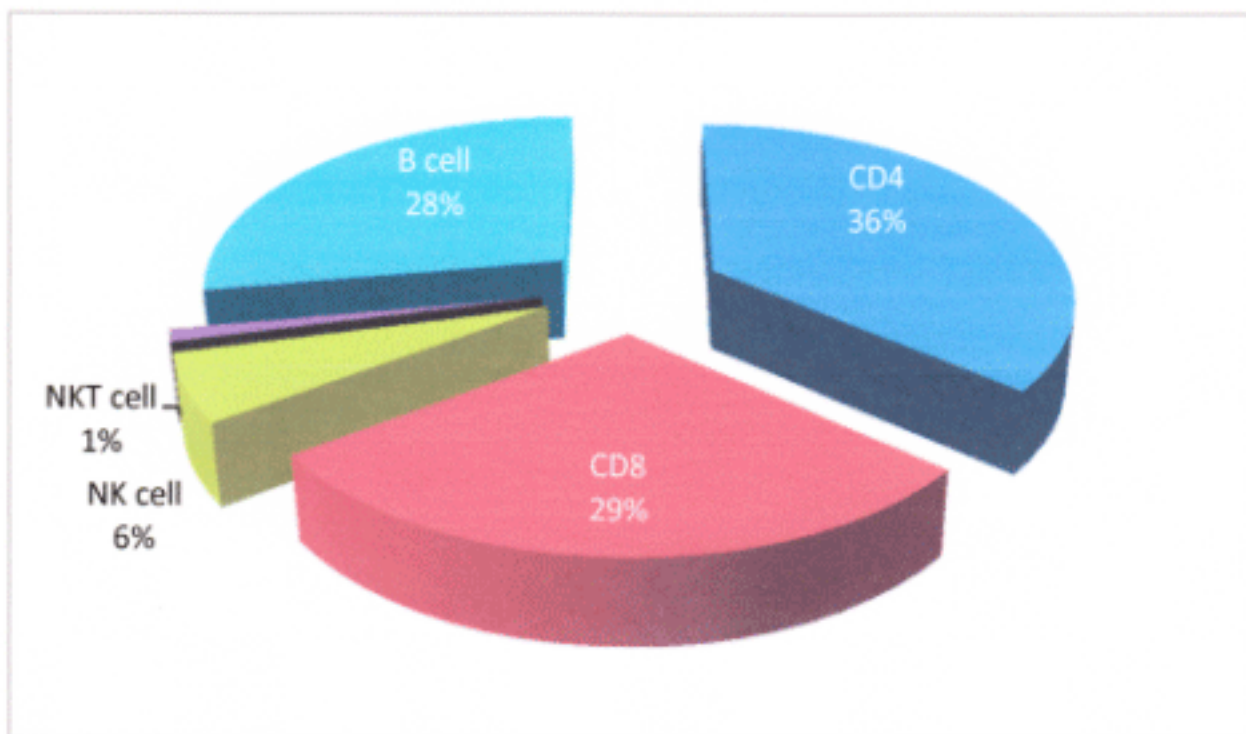
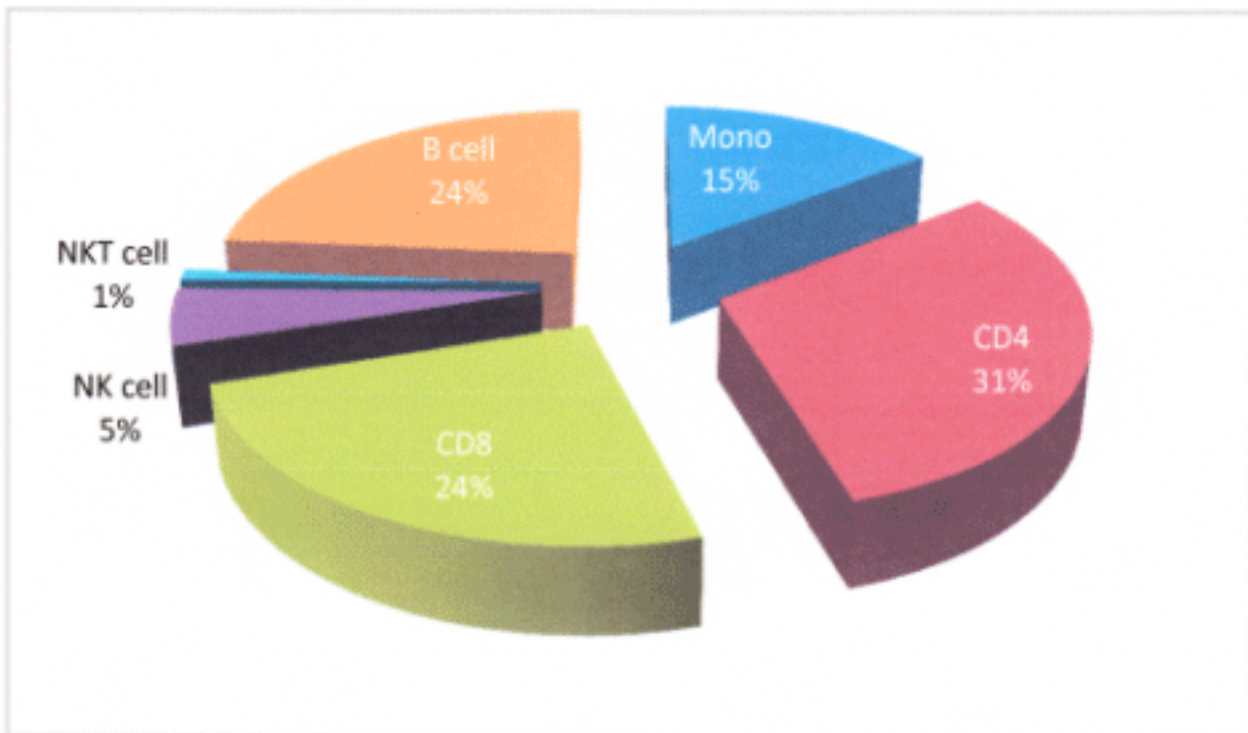
60女性

腎癌術後 (千万)	
全白血球	1904
全顆粒球	1129
全単球	99
全琳派球	676
全T細胞	477
全非T細胞	199
全CD4	209
全CD8	166
全NK細胞	35
全NKT細胞	6.7
全B細胞	161



2012.4.9 NK4回後

Granular	1904
Mono	99
CD4	209
CD8	166
NK cell	35
NKT cell	6.7
B cell	161



- \* 免疫中枢琳派球CD4=464個/μl健康な状態、細胞性免疫>液性免疫→強い抗癌免疫パターンを示す
- \* 顆粒球:単球:琳派球比は良いバランスであり、Th1:Th2=34:29 細胞性免疫優位を示す